Lane Medical Library

Aus der Augenklinik der Universität Heidelberg.

Über die Bedeutung des Flimmerskotoms

(Mit 4 Abbildungen)

INAUGURAL-DISSERTATION

zur Erlangung der Doktorwürde
der Hohen Medizinischen Fakultät
der Ruprecht-Karls-Universität
zu Heidelberg

Vorgelegt von
HILDE STEGMANN
aus Norden (Ostfriesland)

Buchdruckerei Heinrich Fahrer, Heidelberg-Handschuhsheim
1936

Gedruckt mit Genehmigung der Medizinischen Fakultät der Universität Heidelberg.

Dekan:
Prof. Dr. Schneider.

Referent:
Geh. Rat Prof. Dr. Wagenmann.

1936.

Unter Flimmerskotom oder Migraine ophtalmique versteht man das plötzliche Auftreten von Lichterscheinungen vor dem Auge mit vorübergehendem Gesichtsfeldausfall von hemianopischem Charakter. Häufig sind damit verbunden heftige Kopfschmerzen, Schwindel, Uebelkeit und Erbrechen.

Der Anfall beginnt meistens ohne Vorboten mit dem Flimmern, das sich nun sehr verschieden äußern kann. Es wird beschrieben als trüber Schleier, grelles blendendes Licht, vor allem aber als in bunten Farben flackernde halbkreisförmige Zickzacklinie, die meistens von einem parazentral gelegenem Punkte des Gesichtsfeldes zur Peripherie hin fortschreitet, gelegentlich auch umgekehrt wandern kann. Meistens sind die Lichterscheinungen gleichmäßig vor beiden Augen.

Gleichzeitig mit dem Flimmern oder etwas später oder früher wird ein Gesichtsfeldausfall bemerkt, der sich objektiv, meistens als homonyme Hemianopsie erweist. Daneben kommen aber auch Verdunkelungen des Gesichtsfeldes vor und zentrale Skotome. Schmidt-Rimpler berichtet von einem Patienten, bei dem sich der Defekt im oberen Gesichtsfeld befand, sodaß er alle Leute ohne Kopf sah. Selten wird von einem vollständigen Gesichtsfeldausfall berichtet. Dianoux beobachtete bei sich selbst ein linksseitiges homonymhemianopisches Skotom, das allmählich auf die rechte Seite überwanderte, wobei er für einige Augenblicke blind war.

Häufig sind diese Anfälle von heftigen Kopfschmerzen begleitet oder gefolgt. Die Kopfschmerzen können halbseitig sein, können aber auch andere Regionen des Kopfes, besonders Stirn- und Hinterhaupt, befallen. Gleichzeitig kann starker Schwindel auftreten, auch Erbrechen, das jedoch meistens den Anfall abschließt.

Die Dauer des Anfalls ist verschieden. Die Sehstörungen, vor allem das Flimmern, sind meistens nach ¼ bis 1 Stunde verschwunden, mit der Rückbildung des Skotoms können Tage bis Wochen vergehen. Selten bleiben Reste des Gesichtsfeldausfalles für immer. 1929 wurden 3 Fälle von Flimmerskotom aus unserer Klinik veröffentlicht (Dissertation Weil), bei zweien davon war ein Gesichtsfelddefekt geblieben. So berichtet auch Marzio von einem Journalisten, der einen Anfall von homonym-hemianopischen Flimmerskotom bekommen hatte bei geistiger Ueberanstrengung, bei dem ein parazentrales Skotom blieb, relativ für weiß, absolut für Farben.

Ueber das Alter, in dem das Flimmerskotom vorzugsweise auftritt, gilt wohl das gleiche wie bei der Migräne. Es kann in jedem Alter erstmalig auftreten, häufig in der Pubertätszeit wie im Kindesalter. Die Intensität und Häufigkeit der Anfälle ist sehr verschieden: Von einzelnen Anfällen im ganzen Leben bis zu täglichen Anfällen, von kaum merkbaren bis zu unerträglich quälenden Anfällen kommen alle Zwischenstufen vor. Bei manchen treten sie immer wieder zu bestimmten Zeiten auf, so z. B. bei Frauen zur Zeit der Menses. — Meistens werden die Anfälle von Flimmerskotom mit zunehmendem Alter weniger.

Ueber die Bevorzugung eines Geschlechts ist mir beim Flimmerskotom nichts bekannt.

Augenspiegeluntersuchungen während oder gleich nach dem Anfall von Flimmerskotom ergeben meistens keine Veränderungen der Retina (Uhthoff, Mauthner, Schmidt-Rimpler). Manche Autoren dagegen wollen Verengerungen der Netzhautarterien entsprechend der Seite der Hemicranie (Siegrist) oder des Gesichtsfelddefektes (Parisotti) beobachtet haben. Gepner will wiederum Hyperaemie der Netzhaut und des Sehnerven beobachtet haben.

Zu den vorher beschriebenen Erscheinungen des Flimmerskotoms können noch andere Störungen von Seiten des Gehirns und der Hirnnerven dazukommen. Meige berichtet von einer Patientin, bei der bei Migräneanfällen mit Flimmerskotom neben Aphasie auch rechtsseitige Facialisparesen vorübergehend auftraten. Da Costa beobachtete einen Fall von Migraine ophtalmique, rechtsseitiger Hemianopsie, mit Schmerzen im rechten Ast des nervus trigeminus, Taubheitsgefühl, Anaesthesie und motorische Schwäche im rechten Arm, auch Paraphasien.

Ueber Augenmuskellähmungen, vor allem über rezidivierende Oculomotoriusparesen, wird des öfteren in der Literatur berichtet, jedoch bestreiten manche Autoren (Schieck-Brückner) den Zusammenhang der letzteren mit der Migräne.

Nicht so selten werden Paraesthesien, Anaesthesien und Aphasien als Begleiterscheinungen der Migraine ophtalmique beschrieben, so auch in den oben erwähnten Fällen von Meige und Da Costa. Roger berichtet von 18 Beobachtungen von Migräne mit Sehstörungen und Aphasien oder Paraesthesien, die nach dem Flimmern auftraten, die in den Fingern anfingen und hinaufzogen bis in die entsprechende Gesichtshälfte, erst dann traten die Kopfschmerzen auf. Dabei fand sich auch oft Agraphie und Paraphasie. — Auch sind Hemiparesen und Hemiplegien beobachtet worden. In der schon vorher erwähnten Dissertation Weil 1929 wurde ein Fall von Hemiplegie bei Flimmerskotom beschrieben; doch sind alle diese Erscheinungen meistens flüchtiger Natur, nur selten bleibend. Wenn bei einem Patienten diese cerebralen Erscheinungen aufgetreten sind, so wiederholen sie sich in vielen Fällen bei jedem Anfall in typischer Weise.

Aetiologisch und pathologisch gilt für das Flimmerskotom oder die Migraine ophtalmique das gleiche wie für die Migräne. Grundlegend ist wohl die neuropathische Disposition oder besser die Krampfbereitschaft des Organismus, wodurch sich auch das Zusammentreffen von vasomotorischen Störungen, Neuralgien und vor allem Epilepsien mit Flimmerskotom in einer Familie oder sogar bei einem Patienten erklären läßt. Neuerdings werden die Erscheinungen der Migraine ophtalmique auch mit Allergie in Zusammenhang gebracht. Man denkt an Beziehungen zu Gicht und Diabetes.

In vielen Fällen ist direkte Erblichkeit nachweisbar. — Geistige Ueberanstrengung, Ermüdung, Exzesse und langdauernde Gemütsbewegungen kommen als auslösende Momente in Frage. Bei Frauen sind die Anfälle oft zu Zeiten der Menses. Auch soll der Astigmatismus die Entstehung der Anfälle begünstigen. So berichtet Martin von 93 Fällen von Migräne mit Astigmatismus. Er meint, daß durch Ausgleich des Astigmatismus durch passende Gläser die Migräne zu beseitigen sei, vor allem die Schmerzanfälle.

Nach Ansicht der meisten Autoren ist die Erscheinung des Flimmerskotoms als durch lokale Spasmen der Hirngefäße bedingt zu erklären. — Marzio nimmt an, daß diese Krämpfe durch Toxine, die im übermüdeten Gehirn entstehen, hervorgerufen werden. Je nach Lage, Ausdehnung und Dauer der Ischaemien sind die Ausfallserscheinungen, ihre Flüchtigkeit oder ihr Bleiben, zu verstehen. — Das Flimmern als solches wäre dann als Reiz der Ganglienzellen auf Grund der vorliegenden Ischaemie, die bleibenden Ausfallserscheinungen, wie es auch Marzio annimmt, als „irreparable Ernährungsstörungen durch oft wiederholte Gefäßkrämpfe" aufzufassen. — Monbrun wiederum verneint den arteriellen Gefäßkrampf als aetiologisches Moment bei der Entstehung des Flimmerskotoms, denn Ischaemie mache nur Hemianopsie aber kein Flimmern, das Flimmern sei nur als Folge von Kongestion denkbar. Er inmmt an, daß schon physiologisch Venen und Arterien gleichzeitig krampften, dazwischen dann die Kapillaren erweitert werden. Monbrun meint nun, daß sich bei Migräne ausgedehnte Ischaemien und große Kongestionen abwechseln, und daß dadurch beides, Hemianopsie und Flimmern, zu erklären seien.

Die Diagnose des Flimmerskotoms ist aus der Familienanamnese, der früheren Krankheitsgeschichte des Patienten und der oft typischen Schilderung des Anfalls meistens ohne große Schwierigkeiten zu stellen. Differentialdiagnostisch muß bedacht werden, daß das Flimmerskotom Vorläufer einer organischen Hirnerkrankung sein kann, z. B. der progressiven Paralyse, des apoplektischen Insultes, einer thrombotischen Encephalomalacie und des Hirntumors.

Seefelder kommt durch die Beobachtung von 2 Fällen zu dem Schluß, daß das Flimmerskotom in diesem Zusammenhang als ein Reizsymptom aufzufassen ist, das von dem Krankheitsherd ausgelöst wird und dann erlischt, wenn das Zerstörungswerk der betreffenden Hirnregion vollendet ist. Als solches Frühsymptom einer organischen Hirnerkrankung ist es schwer zu unterscheiden von dem wahren Flimmerskotom. Es kommt aber nur selten vor bei all den Hirnprozessen, die zu einem dauernden hemianopischen Gesichtsfeldausfall führen.

Da es sich um Spasmen der Gefäße handelt, die in den typischen Fällen von sehr kurzer Dauer sind, daß keine

Schädigung der von ihnen versorgten Gebiete entsteht, kann pathologisch-anatomisch kein Befund resultieren. In den seltenen Fällen, wo es sich um bleibende Ausfallserscheinungen handelt, findet man im Gehirn die Folgen längerdauernder Ischaemie. Wenn z. B. bei einem Patienten die bei ihm in jedem Anfall auftretende flüchtige homonyme Hemianopsie plötzlich zur dauernden wird, was nicht so selten vorkommt (Uhthoff sah 6 mal in 127 Fällen von Flimmerskotom den Ausgang in dauernde homonyme Hemianopsie), so tritt eine Erweichung im Hinterhauptslappen ein.

Ich möchte nun über 3 Fälle von Migraine ophtalmique berichten, die in den letzten Jahren in unserer Klinik beobachtet wurden:

Fall A. Student, 21 Jahre alt.

11. XII. 1929.

Familienanamnese: unbekannt.

Eigene Anamnese:

Patient gibt an, daß er seit etwa 5 Jahren ab und zu Anfälle von Flimmern in der einen Gesichtsfeldhälfte habe. Danach stellen sich Kopfschmerzen und Uebelkeit ein, häufig auch Erbrechen. Er sei dann den ganzen Tag arbeitsunfähig.

Heute früh hatte Patient wieder einen Anfall von Flimmern. Er klagt jetzt noch über Druckgefühl im Kopf, sonst befindet er sich wieder ganz wohl.

Befund:

Aeußerlich und ophthalmologisch o. B.
Pupillen in Ordnung.
Visus: beiderseits 5/4 E.
Ordinat.: Kalk.

14. XI. 30.

In der Zwischenzeit (11 Monate) hat Patient keine Anfälle gehabt.

Jetzt vor ½ Stunde wieder plötzlich Flimmern vor den Augen und gleichzeitig heftige Kopfschmerzen.

Befund:

Visus: beiderseits 5/4.
R. temp. } deutliche Gesichtsfeldeinengung, aber in ge-
L. nasal } ringem Maße (siehe Schema).
Ordinat.: Kalk, Ruhe.

19. XI. 30.

Patient berichtet, daß sich etwa 2 Stunden nach der letzten Konsultation noch heftige Kopfschmerzen und Brechreiz eingestellt hätten, danach wieder Wohlbefinden.

Befund:

Gesichtsfeld heute normal.

25. VI. 31.

In der Zwischenzeit hatte Patient nur einen leichten Anfall.

Geringe Conjunctivitis.
Abstrich ø.
Klagt über Blendung.
Ordinat.: Kalk, Zink.

Fall B. Schneidermeister, 56 Jahre alt.

14. II. 1934.

Familienanamnese: unbekannt.

Eigene Anamnese:

Von früheren Erkrankungen ist nichts bekannt.

Vor 10 Tagen, als Patient abends ½10 Uhr im Bett lag, war ihm, als wenn er einen Schlag gegen den Kopf bekäme. Am nächsten Morgen bemerkte Patient, daß er auf dem rechten Auge nicht mehr sah, auf dem er bisher besser als auf dem linken gesehen hatte.

Bis heute ist das Sehen rechts wieder besser geworden.

Befund:

Ausgedehnte Mac. corn. beiderseits.
Javal: R. 4.0 D A 80°.
L. 4.0 D A 20°.

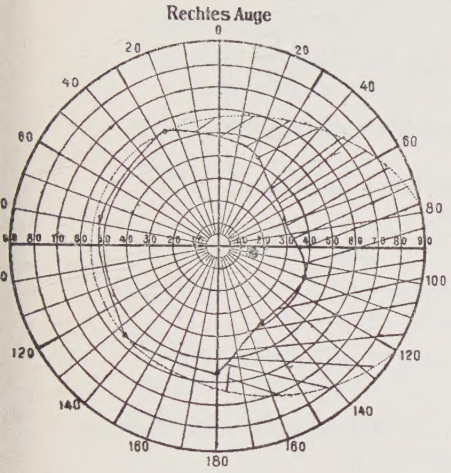

Fall A

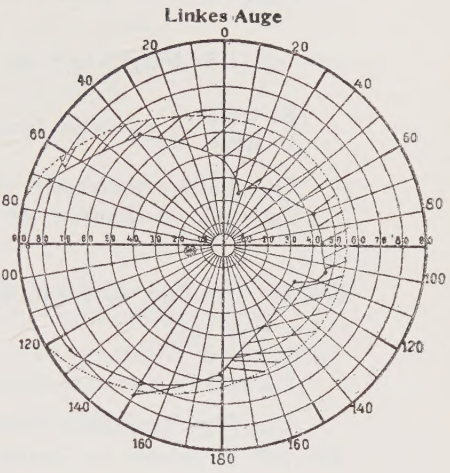

Fall A

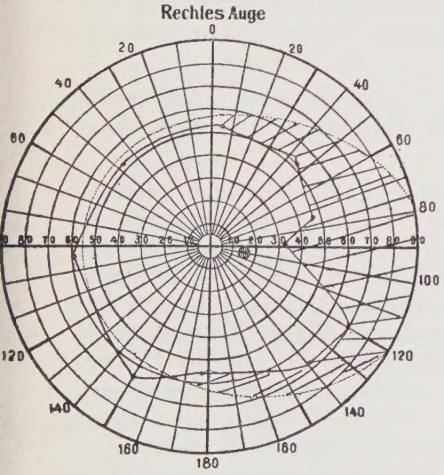

Fall C

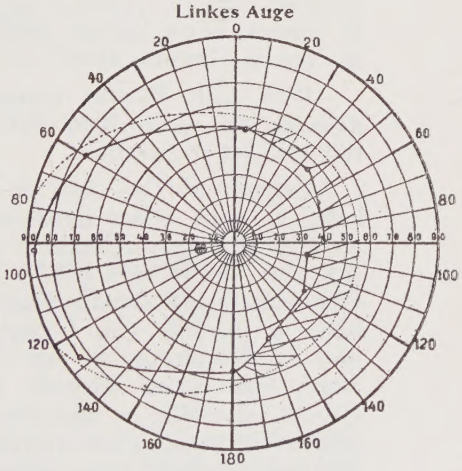

Fall C

Visus: R. 5/50, Gläser besser nicht, $\frac{0{,}15}{1{,}25}$

L. Finger in 5 m, — 3,0 D 5/25 $\frac{0{,}15}{0{,}5}$

R. temp.
L. nasal } partielle Gesichtsfeldeinschränkung.

Ophthalm.: beiderseits staphyloma posticum.
Ordinat.: Aufnahme geraten!

Fall C. Invalide, 42 Jahre alt.

3. VII. 1933.

Familienanamnese:

Vater an Blutsturz, Mutter an Wassersucht und Schwester mit 54 Jahren an Zucker gestorben.

Eigene Anamnese:

Von durchgemachten Kinderkrankheiten ist Patient nichts bekannt. Mit 17 Jahren Blinddarmentzündung. 1923, also mit 32 Jahren, hatte Patient beiderseitige Rippenfellentzündung, die bis auf leichte Atembeschwerden gut abgeheilt ist.

1914 erlitt Patient Granatsplitterverletzung und verlor dadurch das rechte Bein. Seit der Entlassung aus dem Lazarett 1915 ist er Invalide.

Patient gibt an, daß er früher beiderseits gut gesehen habe, er habe rechts geschossen. Seit 5—6 Jahren habe er ab und zu leichte Abnahme des Sehvermögens bemerkt, das sich aber immer bald wieder herstellte. Schwindel und Kopfschmerzen seien damals nicht aufgetreten. Seit 3 Jahren bekäme er Anfälle von Unsicherheit im Gang, Taumelgefühl und Kopfschmerzen in den Schläfen und im rechten Hinterkopf, habe dabei niemals erbrochen, aber manchmal das Gefühl, als sollte er umfallen. — Seit 4 Wochen hat Patient Nervenentzündung am Amputationsstumpf. Seit dieser Zeit bemerkt er, daß er zu Zeiten starken Kopfschmerzens Gegenstände, die rechts sind, nicht so gut erkennt, dieses Symptom schwinde mit dem Aussetzen der Kopfschmerzen.

Befund:

Beide Augen: äußerlich klar und reizfrei.

Pupillen: beiderseits gleichweit, Reaktion auf Licht und Konvergenz ausgiebig und prompt.

Brechende Medien klar.

Visus: R. 5/4 E $\frac{0,3}{0,4}$

L. 5/4 E $\frac{0,3}{0,4}$

Ophthalm.: R oben besonders temporal und
L unten nasal, alte Aderhautherdchen.

Gesichtsfeldeinschränkung (leicht) im Sinne einer homonymen Hemianopsie (siehe Schema).

Farben: Rot und Grün beiderseits nicht erkannt.

4. VII. 1933.

Patient hat heute selbst das Gefühl der Besserung und keine subjektiven Beschwerden mehr.

Farben: R. bis Marke prompt erkannt,
L. Grün und Rot nicht erkannt.

Wassermann
Sachs-Georgi
Citochol
Meinicke
} negativ

5. VII. 1933.

Gesichtsfeld heute ebenfalls annähernd normal.

Farben: beiderseits Rot und Grün nur teilweise erkannt bei exzentrischer Fixation.

8. VII. 1933.

Bericht der Nervenklinik über die dort vorgenommene Untersuchung des Patienten: Angiospastische Zustände (Migräne),

Ordinat.: Luminaletten.

Entlassen: 2 mal täglich 1 Luminalette.

In diesen 3 Fällen handelt es sich um leichte Fälle von Flimmerskotom.

Fall A zeigt uns den typischen Verlauf der Migraine ophtalmique: Zum ersten Male treten die Anfälle mit 16 Jahren auf, sie beginnen plötzlich mit dem Flimmern, dann folgen starke Kopfschmerzen, Uebelkeit und häufig auch Erbrechen. Objektiv war bei dem Patienten nach dem Anfall gleich noch eine deutliche Gesichtsfeldeinschränkung nachweisbar, doch hatte dieser Ausfall den Patienten nicht behindert. — Der Patient ist durch diese Erscheinungen für einen Tag arbeitsunfähig, am nächsten Tage aber wieder beschwerdefrei.

Bei Fall C haben sich die Erscheinungen erst allmählich entwickelt: Vor 5 Jahren traten zuerst flüchtige Sehstörungen auf, nach mehreren Jahren gesellten sich Schwindel, Uebelkeit und Kopfschmerzen hinzu. Seit 4 Wochen bemerkt Patient, daß er Gegenstände, die rechts sind, nicht so gut erkennt. — In diesem Fall ist kein Flimmern aufgetreten, es gehört nicht unbedingt zur Diagnose des Flimmerskotoms, wie keines der beschriebenen Symptome konstant ist. Auch die Nervenklinik bestätigt nach Untersuchung des Patienten unsere Diagnose der Migräne nach anderen Erscheinungen, die nach ihrer Ansicht auch als Gefäßspasmen zu deuten sind (wie Spasmen peripherer Gefäße, gastrocardialer Symptomenkomplex). Den Aderhautherdchen links unten nasal und rechts oben temporal entsprechend sind keine Ausfallserscheinungen beobachtet worden. Bemerkenswert ist noch, daß die Schwester des Patienten an Diabetes gestorben ist.

Während die Diagnose in den Fällen A und C leicht und mit Bestimmtheit zu stellen ist, so ist es im Falle B schwierig, da der Patient nicht in unserer Beobachtung blieb. Wahrscheinlich ist dieses der erste Anfall von Gesichtsfeldeinschränkung mit Kopfschmerzen, von früheren Anfällen ist nichts bekannt. Zur Sicherung der Diagnose wäre unbedingt die Wassermann'sche Reaktion zu machen. Ferner muß man daran denken, daß diese Erscheinungen die ersten Zeichen eines Hirntumors sein können. Auch kommt Apoplexie in Frage.

Dieser Patient hatte schon vor dem Anfall eine geringe Myopie des linken Auges, die Verschlechterung des Sehens

war aber auf dem rechten Auge von ihm beobachtet worden. — Nach Ansicht der meisten Autoren soll das Flimmerskotom in keinem Zusammenhang stehen mit Refraktionsanomalien, ausgenommen der Astigmatismus, über dessen Beziehungen zur Migraine ophtalmique oben näher berichtet worden ist.

Zusammenfassend ist wohl zu sagen, daß es sich wahrscheinlich in allen 3 Fällen um angiospastische Zustände im Gehirn handelt; die Erscheinungen sind alle flüchtiger Natur, der Augenspiegelbefund ist ohne Besonderheit, der Gesichtsfelddefekt ist homonym-hemianopischer Art.

Erblichkeit ist in unseren Fällen nicht nachweisbar, nur in Fall C ist das Zusammentreffen von Flimmerskotom und Diabetes in einer Familie festzustellen.

Die Prognose ist in diesen 3 Fällen wie allgemein beim Flimmerskotom insofern günstig zu stellen, als das Leiden nicht lebensbedrohend ist und es nur ausnahmsweise dabei zu bleibenden Störungen geringerer Art kommt. — Die therapeutischen Besserungsmöglichkeiten sind bei der konstitutionsbedingten Natur des Leidens natürlich begrenzt. Eine Beeinflussung des Leidens wird immer entscheidend von der Durchführung einer geeigneten Schonungstherapie abhängen.

Es wurde im Vorhergehenden über das Wesen und die Bedeutung des Flimmerskotoms berichtet. Anschließend daran wurden 3 an unserer Klinik beobachtete Fälle beschrieben.

Für die Ueberlassung des Themas sowie für die wertvolle Beratung bei der Anfertigung obiger Arbeit spreche ich meinem verehrten Lehrer, Herrn Geh. Hofrat Professor Dr. A. Wagenmann, meinen Dank aus.

Literatur.

Charcot: Leçons sur les maladies du système nerveux T. III.

Schieck und Brückner: Kurzes Handbuch der Ophthalmologie.

Siegrist: Beiträge zur Kenntnis von Wesen und Sitz der Hemicranie ophthalm.

— Mitteilungen aus Kliniken und medizinischen Instituten der Schweiz. I. Reihe, Heft 10.

Wilbrand und Sänger: Neurologie des Auges.

Zentralblatt für die gesamte Ophthalmologie.

Monatsberichte über die gesamte Ophthalmologie.

Deutsche medizinische Wochenschrift.

Dissertation Weil 1929: Ueber 3 Fälle von Migraine ophtalmique mit längerdauernden Gesichtsfeldausfällen.

Lebenslauf.

Ich, Hilde Stegmann, wurde geboren am 12. Dezember 1910 in Norden (Ostfriesland) als Tochter des Kaufmanns Karl Stegmann. Meine Schulzeit verbrachte ich an der Gräfin-Theda-Schule in Norden und am Oberlyceum in Emden. Vorklinisch studierte ich in Tübingen, Bonn und Heidelberg. In Heidelberg machte ich am Ende des Sommersemester 1932 mein Physikum. Nach dem Physikum verbrachte ich 1 Semester in Göttingen, 2 in Freiburg und 1 in München, um dann für die letzten 2 Semester nach Heidelberg zurückzukehren, wo ich im Herbst 1935 mein Staatsexamen ablegte.